Aus der Psychiatrischen und Nervenklinik der Universität Göttingen
Direktor: Professor Dr. G. Ewald

Zur Diagnose der Epilepsie im Sterilisationsverfahren

Inaugural-Dissertation
zur
Erlangung der Doktorwürde
der
Hohen Medizinischen Fakultät
der Georg-August-Universität Göttingen

vorgelegt von

Gerhard Müller
aus Bleicherode/Harz.

Carl Nieft, Buchdruckerei und Verlag, Bleicherode am Harz
1938

Referent: Professor Dr. G. Ewald

Dekan: Professor Dr. B. Mueller

Tag der mündlichen Prüfung: 17. Dezember 1937

Diese Dissertation ist gleichzeitig als Broschüre
im Verlag Carl Nieft, Bleicherode a. H., erschienen

Meinen Eltern
in Dankbarkeit gewidmet!

Digitized by the Internet Archive
in 2026

https://archive.org/details/IA40154024_0379

Die von den Erbgesundheitsgerichten der Göttinger Universitäts-Nervenklinik zur Begutachtung einer epileptischen Erkrankung überwiesenen Fälle geben Veranlassung, den Standpunkt der Klinik hinsichtlich der Frage „erbliche Fallsucht oder nicht?" darzulegen. Es liegen dabei 126 Begutachtungen aus den Jahren 1934—1936 vor, von denen 86 auf genuine Epilepsie, 13 auf symptomatische Epilepsie und 12 auf andere Erkrankungen entfallen. In weiteren 2 Fällen blieb die Differentialdiagnose zwischen genuiner und symptomatischer Epilepsie, in 13 die Differentialdiagnose zwischen genuiner Epilepsie und anderen Erkrankungen offen. Es konnte keine endgültige Diagnose gestellt werden.

Die Schwierigkeiten der Diagnosestellung bei der genuinen Epilepsie bestehen auch heute noch in der Praxis. Der nichtklinische Arzt ist oft darauf angewiesen, lediglich aus den Beschreibungen der Anfälle durch nichtärztliche Personen die Diagnose zu stellen. Er selbst hat nur selten die Möglichkeit, einen Anfall zu beobachten. Bisweilen sind die Beschreibungen der Anfälle so, daß kein Zweifel an einer Epilepsie besteht oder daß erbliche Belastung die Diagnose sichert. Liegt aber der Verdacht auf eine erworbene Epilepsie für das Auftreten von Krampfanfällen vor, ohne daß neurologische Symptome festzustellen sind und ist andererseits eine erbliche Belastung, die sicher auf eine genuine Epilepsie schließen ließe, nicht nachzuweisen, so ist es dem Arzt in der Praxis zumeist nicht möglich, Klarheit zu schaffen. Hier ist oft eine längere klinische Beobachtung der Kranken notwendig, um zu einem endgültigen Urteil zu kommen. Sie muß auch dort durchgeführt werden, wo differentialdiagnostisch andere Erkrankungen mit einhergehenden anfallsartigen Zuständen in Betracht gezogen werden müssen (z. B. Psychopathie, Eklampsie, vasovegetative Störungen und organische Erkrankungen des Zentralnervensystems (Lues, Multiple Sklerose).

Ist nun nach eingehender Untersuchung die Diagnose „genuine Epilepsie" gestellt worden, so ergibt sich die Frage, ob in jedem

Fall der betreffende Kranke auch zur Sterilisation gebracht werden muß. Es ist ja bekannt, daß die genuine Epilepsie wahrscheinlich als keine genetische Einheit angesprochen werden kann, indem nämlich bei einem Teil der Fälle erbliche Belastung erwiesen ist, bei dem anderen aber nicht. Bonhoeffer glaubt daher, die genuine Epilepsie in „erbliche Fallsucht" und „Epilepsie unbekannter Ätiologie" aufteilen zu müssen und meint, daß bei der „Epilepsie unbekannter Ätiologie" die erbliche Form nur vorgetäuscht wäre. Ätiologisch müsse an eine exogene Ursache für das Auftreten der Krampfanfälle gedacht werden. Die klinische Erfahrung habe gelehrt, daß auch die früh einsetzende symptomatische Epilepsie, die durch Geburtstraumen, Frühencephalitiden usw. verursacht ist, klinisch hinsichtlich des Anfallscharakters, der psychischen Veränderung wie des Verlaufs denselben Charakter zeigen könne wie die erbliche Form der Epilepsie.

Es fragt sich nun, ob es gerechtfertigt ist, in den Fällen, bei denen der Nachweis der Erblichkeit nicht gelungen ist, eine solche unerkannte Ursache für das Auftreten der Krampfanfälle ohne weiteres anzunehmen und die Kranken von der Sterilisation auszuschließen, wie Bonhoeffer es für notwendig erachtet. Ewald nimmt hierzu folgende Stellung[1]): „Stellt man sich auf den Standpunkt, daß die Fälle von „Epilepsie unbekannter Ätiologie" auch Fälle von (nicht hinreichend erforschbarer und klärbarer) erblicher Fallsucht enthalten können, daß die Zuteilung zu dieser Gruppe also über die exogene Genese noch nichts Entscheidendes aussagt und daß die Sterilisation unter Berücksichtigung von Entwicklung, Symptomenbild und Verlauf des Leidens trotzdem in Frage kommen könne, so wird man gegen diese Aufteilung der genuinen Epilepsie nichts einzuwenden haben. Stellt man sich aber auf den Standpunkt, daß der nicht gelungene Nachweis der Erblichkeit allein schon genügt, um diese Kranken von der Sterilisation zu befreien, so glaube ich, dem entschieden widersprechen zu müssen. Es ist nicht zu leugnen, daß dem Wortlaut des Gesetzes nach die „Epilepsie unbekannter Ätiologie" eo ipso nicht unter das Gesetz fallen würde, wenn man sie in diesem letzteren Sinne der erblichen Fallsucht gegenüberstellt. Conrad hat in der Annahme, daß Bonhoeffer in der Tat diesen letzteren Standpunkt vertritt, mitRecht dagegen Front gemacht: Es würde jedes eugenische Eingreifen im Keime ersticken, wollte man etwa nur dort erbliche Fallsucht diagnostizieren, wo sich wirklich Epileptiker im näheren Umkreis des Probanden fest-

[1]) Med. Klinik 1936, S. 1131.

stellen lassen. Es hieße dies bei der Unmöglichkeit, im Sterilisationsverfahren befriedigend genaue Sippschaftsuntersuchungen vorzunehmen, die Diagnose weitmöglichst vom Zufall und vom guten Willen der Kranken abhängig zu machen. Jeder, der sich nur einmal mit genealogischen Arbeiten beschäftigt hat, weiß, daß bei allen eindeutig erblichen Leiden häufig genug isolierte Fälle gefunden werden, was bei kleinen Kindern und Geschwisterschaften, großer Kindersterblichkeit, illegitimen Vätern und der Unmöglichkeit, jedes Familienmitglied, evtl. auch Abgewanderte oder sonstwie Unzugängliche, genauestens zu untersuchen, endlich bei der Natur des oft generationsweise verdeckt gehenden recessiven Erbganges gar nicht Wunder zu nehmen braucht. Es wäre aber doch völlig widersinnig, solche Fälle der Sterilisation nicht ebenso zuzuführen, wie jene, bei denen die gleiche Erkrankung in der Familie zufällig festgestellt werden kann."

Dieser Standpunkt ist für die Klinik bei der Begutachtung von Sterilisationsfällen maßgebend. Sie kann sich nicht der Ansicht Bonhoeffers anschließen, sondern sieht nur gelegentlich einmal — wie es auch v. Verschuer tut — in leichteren Fällen, wo die Kranken aus sonst gesunder und tüchtiger Familie stammen und keine Charakterveränderung im Sinne einer Epilepsie vorliegt, von der Sterilisierung ab.

Im folgenden ist nun der Standpunkt der Klinik in der Frage der Diagnosenstellung der genuinen Epilepsie dargelegt. Darauf einzugehen, ist insofern besonders berechtigt, als in den Lehrbüchern nur zu oft von Wahrscheinlichkeiten gesprochen wird, eine klare Herausstellung einzelner Symptome für die Anwendung bei der Diagnosenstellung aber nicht gegeben ist.

Wie schon anfangs erwähnt, kann eine genuine Epilepsie mit Sicherheit angenommen werden, wenn die Erblichkeit erwiesen ist. Die Diagnose dieser Fälle bietet auch in der Praxis nur selten Schwierigkeiten. Es erhebt sich nun die Frage, in wieviel Prozent der Fälle überhaupt eine erbliche Belastung, sei es mit Epilepsie selbst oder anderen endogenen Geisteskrankheiten, Alkoholismus, Migräne oder schweren körperlichen Mißbildungen nachgewiesen werden kann. Die von den einzelnen Autoren angegebenen Zahlen sind sehr verschieden: Kraepelin nimmt 87 v.H., Déjerine 66,8 v.H., Gowers 40 v.H., Echeveria 25 v.H. und Delasiauve sogar nur 6 v.H. an. Bei unserem allerdings nur kleinen Material von 86 genuinen Epilepsien, wobei ich darauf hinweisen muß, daß wir ein ausgesprochen ausgelesenes Material von schwierig gelagerten Fällen vor uns haben, ergaben sich folgende Zahlen:

Belastung lag vor mit

1. Epilepsie allein bei 10 Prob. (=11,6 %)
2. Epilepsie überhaupt bei 21 Prob. (=24,4 %)
3. Epilepsie, anderen endog. Geisteskrankheiten, Migräne, Alkoholismus, schw. körperl. Mißbildung. bei 43 Prob. (=50 %)

Die minderwertigen Erbfaktoren außer Epilepsie waren der Häufigkeit nach

1. Endogene Geisteskrankheiten u. Nervenkrankheiten =63 %
   (Davon entfällt auf Schwachsinn 32 %
   schwere Psychopathien 12,6 %
   Schizophrenie 8 %
   Paranoia 7,4 %
   man. depress. Irresein 4 %)
2. Alkoholismus =15 %
3. schwere körperliche Mißbildungen =11,4 %
4. Migräne = 4,5 %
5. Suicid = 4,5 %
6. Sittlichkeitsverbrechen = 1,6 %

Die erbliche Belastung mit 50 v. H. liegt ungefähr in der Mitte der von den oben angegebenen Autoren gefundenen Zahlen. Sie würde wahrscheinlich höher ausgefallen sein, wenn in jedem Fall eine lückenlose Familiengeschichte hätte erhoben werden können. Die Diagnose konnte also in den 50 % der Fälle von vornherein als gesichert angesehen werden.

In den anderen Fällen nun, wo sich keine erbliche Belastung ergeben hat, ist es notwendig, andere Momente heranzuziehen, die zur Klärung der Differentialdiagnose beitragen können. Ein solches für die Diagnosestellung der genuinen Epilepsie sehr wichtiges Moment ist das Syndrom der Schwerfälligkeit, welches Mauz als das „des Haftens, der zähflüssigen Affektivität und des Fehlens einer intrapsychischen Aktivität" bezeichnet. Dieses Syndrom tritt oft erst nach langjährigem Bestehen einer Epilepsie zutage, während auf der anderen Seite eine psychische Veränderung schon längere Zeit besteht, ehe es zum Anfall kommt. Es ist darauf hingewiesen worden, daß die Verwertung dieses Syndroms nur eine sehr beschränkte diagnostische Sicherheit schaffe, da es sich gelegentlich auch bei Epilepsien mit sicherer exogener Ursache entwickle. Ewald nimmt hierzu in

einem Aufsatz in der Zeitschrift „Medizinische Klinik" folgende Stellung: „Tatsächlich entwickelt sich eine solche (exogene) Schwerfälligkeit im allgemeinen nur bei infektiös oder traumatisch sehr schwer Hirngeschädigten, die ihre Herderscheinungen besitzen. Das Vorliegen latenter Hirnschädigung bei neurologisch symptomfreien Epilepsien erscheint mir, wenn auch nicht absolut, so doch weitgehend eine Petitio principii und eine theoretische Annahme. Es wäre m. E. sehr verkehrt, die charakteristische Persönlichkeitsveränderung im Sinne der geistigen Schwerfälligkeit nicht in Rechnung zu stellen, nur weil sie sich gelegentlich einmal als exogen bedingt erweist."

Unser Material ergab eine solche epileptische Wesensveränderung einwandfrei bei 33 genuinen (d. i. 38,3 v. H. der genuinen Epilepsien) und bei nur einer symptomatischen Epilepsie. In einem weiteren Fall, bei welchem die Differentialdiagnose zwischen genuiner und symptomatischer Epilepsie noch nicht gestellt werden konnte, wurde ebenfalls eine Wesensveränderung im Sinne der Schwerfälligkeit beobachtet. Schwierig ist es, bei Epilepsien, die mit Schwachsinn zusammen auftreten, dieses Syndrom zu beurteilen, da der Gedankenablauf Schwachsinniger vielfach ähnliche Hemmungen aufweist wie der psychisch veränderter Epileptiker, obgleich bei Schwachsinnigen nicht so von dem klebrigen Festhalten an einzelnen Gedankengängen gesprochen werden kann.

Die Befragung unserer Patienten und ihrer Angehörigen nach dem Beginn des Auftretens dieses Syndroms in Bezug auf den Ausbruch der Epilepsie ergab nur recht unsichere Angaben. Vielen war — besonders bei leichterer Ausprägung — die psychische Veränderung überhaupt ganz entgangen. Wie es aber scheint, ist ein früheres Hervortreten dieses Syndroms abhängig von der Schwere und Häufigkeit der Anfälle. Andererseits konnte aber nach 20- und mehrjährigem Bestehen einer Epilepsie die voll erhaltene Persönlichkeit registriert werden.

Hierzu einige Fälle:

1. Charakterveränderung bei genuiner Epilepsie:

20 jähriger Landwirt, seit dem 15. Lebensjahr große epileptische Anfälle in 8—14 tägigen Abständen.

Anamnese: Sturzgeburt.

Klinischer Befund: o. B.

Encephalogramm: Geringe Erweiterung des linken Vorderhorns und etwas vermehrte Oberflächenzeichnung.

Psychisch: Deutliche Schwerfälligkeit und Klebrigkeit. Keine erbliche Belastung.

Der Encephalogrammbefund ist nicht als pathologisch anzusehen. Die Charakterveränderung ist als Syndrom einer genuinen Epilepsie zu werten.

2. Charakterveränderung bei symptomatischer Epilepsie:

38jähriger Mann ohne Beruf. Anfälle seit dem 5. Lebensjahr alle 4—8 Wochen. (Myoklonische Zuckungen nur rechtsseitig.)

Anamnese: Mit 4 Jahren Masern mit nachfolgendem „Nervenfieber".

Befund: Mikrocephalus, Sprache primitiv, stotternd.

Encephalogramm: ausgesprochener Hydrocephalus internus. Besonders der linke Ventrikel ist stark erweitert.

Psychisch: schwerfällige Persönlichkeit, klebrig an einzelnen Gedankengängen haftend. Man kann fast von einer epileptischen Demenz sprechen.

Hier hat sicher eine Encephalitis im Anschluß an die Masern vorgelegen. Die neurologischen und encephalographischen Befunde sind als Zeichen schwerer Hirnschädigung anzusehen. Die besondere Schwere der Hirnschädigung erklärt bei diesem Kranken die Charakterveränderung. Dieser Fall ist die einzige, sichere symptomatische Epilepsie unseres Materials, die das Syndrom der Charakterveränderung zeigte.

3. Fraglicher Befund:

16jähriger Tischlerlehrling, seit dem 15. Lebensjahr fast täglich große Anfälle, ebenfalls Absencen. Die Anamnese bringt nichts Besonderes.

Befund: Sprachfehler: gelegentlich Stottern (seit dem 3. Lebensjahr).

Encephalogramm: Beginnender Hydrocephalus internus. Linker Seitenventrikel und hinterer Teil des 3. Ventrikels abnorm weit.

Psychisch: beginnende epileptische Wesensveränderung. Keine erbliche Belastung.

In diesem Fall wäre durch das Encephalogramm der Verdacht auf eine symptomatische Epilepsie gegeben. Die Absencen und die beginnende epileptische Wesensveränderung sprechen aber mehr für eine genuine Epilepsie. Dem Erbgesundheitsgericht wurde daher, da ein endgültiger Entscheid nicht getroffen werden konnte, eine nochmalige Untersuchung und Beobachtung nach Ablauf eines Jahres vorgeschlagen. Falls dann noch keine Änderung im Encephalogramm und im neurologischen Befund eingetreten sein sollte, wird man mit größerer Wahrscheinlichkeit als heute eine symptomatische Epilepsie ausschließen können.

Der bei Epileptikern gelegentlich zu beobachtende athletisch-dysplastische Körperbau ist ebenfalls in der Differentialdiagnose positiv für eine genuine Epilepsie zu werten. Unser Material zeigte ihn nur in wenigen Fällen. Immer war daneben eine epileptische Wesensveränderung zu erkennen.

Ein weiteres, häufig bei der genuinen Epilepsie in Erscheinung tretendes Symptom ist der kleine Anfall bzw. die Absence (beide Zustände sind nicht scharf voneinander zu trennen). Diese Zustände sind allerdings keine einwandfreien Charakteristika der genuinen Epilepsie, obgleich sie dort bei weitem vorwiegen. Sie kommen auch gelegentlich bei der symptomatischen Epilepsie vor. Bei dem Material von 86 genuinen und 13 symptomatischen Epilepsien konnten Absencen und petit-mal-Zustände nur bei der genuinen Epilepsie beobachtet werden, und zwar in 35 % der Fälle. Bumke u. a. weisen darauf hin, daß Absencen bei symptomatischer Epilepsie nicht so selten sind wie früher angenommen worden ist. Genaue Erhebungen darüber liegen aber noch nicht vor.

Es sind auch Epilepsiefälle bekannt, welche isolierte Absencen oder petit-mal-Zustände zeigen. Diese sind nicht anders zu beurteilen wie Epilepsien mit typischen großen Anfällen. Oft zeigt es sich später, daß diese Bewußtseinstrübungen und kleinen Anfälle nur Vorläufer der großen Anfälle waren. Solche isoliert auftretende Absencen sind bei der symptomatischen Epilepsie bisher nicht beschrieben worden. Scharf zu trennen sind die Absencen von der Pyknolepsie. Die Klinik neigt zu der Ansicht, daß wenige, seltene petit-mal-Zustände mit Charakterveränderung eher für eine Epilepsie sprechen als eine Häufung des petit-mal bis 40—60 am Tag ohne Charakterveränderung. In den Fällen von genuiner Epilepsie, die durch isoliert auftretende kleine Anfälle oder Absencen charakterisiert sind, lehnt die Klinik gelegentlich die Sterilisation ab, wenn eine Charakterveränderung nicht vorliegt und der Kranke aus einer gesunden und tüchtigen Familie stammt.

Als Beispiel folgende 2 Fälle:

1. Es handelt sich um ein 25jähriges junges Mädchen, welches seit dem 4. Lebensjahr an täglich mehrmals auftretenden petit-mal-Zuständen leidet. Die Zustände dauern ca. 5—10 Sekunden und gehen einher mit Lichtstarre der Pupillen und gelegentlich folgender kurzer Desorientiertheit. Sie ist dabei nie umgefallen, hat sich nie auf die Zunge gebissen oder sich sonst verletzt. Auch wurde sie bei der Arbeit nicht durch die Anfälle behindert und setzte begonnene Gespräche nach dem Anfall sinngemäß fort. Eine bei den Anfällen auftretende geringe Neigung des Kopfes mit leichter Rechtsdrehung konnte nicht ausschlaggebend sein für die Annahme einer symptomatischen Epilepsie, zumal der neurologische und Punktionsbefund einwandfrei waren. Ein positiver Anhaltspunkt für eine andere mit Anfällen einhergehende Erkrankung war auch nicht zu finden. Vasomotorische Anfälle — sie ist Vasomotorikerin — konnten ebenso ausgeschlossen werden, da die Anfälle in der Richtung der sehr typischen petit-mal-Zustände und nicht in der Richtung einfacher Ohnmachten gingen. Außerdem ließ die Häufigkeit der Anfälle und das bereits 20 Jahre lange Bestehen der Erkrankung diese Diagnose aus-

schließen, zumal eine psychische Veränderung vorlag, wenn auch nur in Form einer geringen Verlangsamung des Gedankenablaufes. Außerdem konnte eine starke Belastung mit Migräne (Mutter, Tante) und in weiterer Verwandtschaft mit Manie und Schizophrenie nachgewiesen werden. Die Diagnose lautete daher „genuine Epilepsie".

2. Im Gegensatz hierzu ein anderer Fall, bei welchem sich die Klinik nicht für eine Sterilisation einsetzen konnte:

26 jährige Haustochter, die ebenfalls seit 20 Jahren an absenceartigen Zuständen leidet. Es wurden täglich 10—40 derartige einige Sekunden bis ½ Minute dauernde Bewußtseinstrübungen beobachtet. Große Anfälle waren bis jetzt noch nicht aufgetreten. Die Absencen nahmen von ihrem 20. Lebensjahre ständig an Intensität und Dauer ab. In den letzten 2 Jahren sind sie nach ihrer Angabe nur noch zur Zeit der Menses aufgetreten und so kurz, daß sie kleinen Schwächezuständen glichen und oftmals von Uneingeweihten gar nicht bemerkt wurden.

Eine Schädigung des Zentralnervensystems im Sinne eines erheblichen Traumas, einer spezifischen Infektion oder sonstiger Entzündungserscheinung konnte durch Liquoruntersuchung und Herstellung eines Encephalogramms ausgeschlossen werden.

Eine erbliche Belastung konnte nicht nachgewiesen werden, ebenso ist hervorzuheben, daß trotz 20 jähriger Dauer die Krankheit nicht zu einer epileptischen Wesensveränderung geführt hatte.

Es bleibt hier die Differentialdiagnose Pyknolepsie-Absencen offen. Die Häufigkeit der Bewußtseinstrübungen, ihr Auftreten im Kindesalter und langsames Abklingen nach der Pubertät und das Fehlen jeglicher Charakterveränderungen im Sinne einer Epilepsie weist auf eine Pyknolepsie hin. Wenn man sich aber andererseits zur Diagnose „genuine Epilepsie" bekennen würde, so kann man diesen Fall als einen sehr leicht verlaufenden ansehen. Wir handeln dann im Sinne von Verschuers, wenn wir uns entschließen, eine erbliche Fallsucht auf Grund des Gesetzes zur Verhütung erbkranken Nachwuchses abzulehnen.

Im ersten Falle wäre auch für eine genuine Epilepsie entschieden worden, wenn eine erbliche Belastung nicht hätte nachgewiesen werden können. Die beginnende Charakterveränderung genügte hier bereits, die Diagnose „genuine Epilepsie" zu sichern.

Es ist von einigen Autoren besonders darauf hingewiesen worden, daß in manchen Epileptikerfamilien Sprachstörungen (Stottern, Verwaschenheit der Sprache) nachzuweisen sind, bisweilen schon vor Ausbruch der Epilepsie. Wir fanden bei 3 genuinen Epileptikern eine auffallende Verwaschenheit der Sprache, bei 2 weiteren kam noch Stottern hinzu.

Ebenso ist die Linkshändigkeit als besonders häufig bei Epileptikern angegeben, vor allem von Steiner, der die Diagnose der genuinen Epilepsie nur dann als gesichert ansehen will, wenn

der Kranke selbst Linkshänder ist oder in seiner Familie Linkshändigkeit vorkommt. Das ist natürlich verfehlt. Wir fanden eine Linkshändigkeit nur in 5 Fällen, davon in 3 bei den Probanden selbst. Steiner gibt 89,3 v. H. an.

Gelegentlich wird von den Probanden Berufung gegen den Beschluß der Sterilation eingelegt, da sie der Ansicht sind, daß bei Vorliegen einer „erblichen Fallsucht" der Ausbruch der Anfälle schon in das Säuglingsalter fallen müsse, die Manifestation ihrer Anfälle aber erst im späteren Lebensalter erfolgt sei. Andere wieder glauben — besonders nach vorheriger Orientierung in Lehrbüchern —, daß der Ausbruch der Epilepsie nur das Pubertätsalter beträfe. Haben diese Kranken dann außerdem früher einmal eine Gehirnerschütterung erlitten, so lassen sie sich nicht von dem Vorliegen einer genuinen Epilepsie überzeugen und gehen auf dem Berufungswege bis zur letzten Instanz, um ihrem Glauben Recht zu verschaffen. Das ist aber nicht gerechtfertigt. Es ist zwar von vielen Autoren (Bumke, Oppenheim, Muskens) darauf hingewiesen worden, daß die Zeit der Entwicklung und Pubertät für die Manifestation der Anfälle bei genuiner Epilepsie eine besonders günstige sei, andererseits aber der Ausbruch der Anfälle in jedem anderen Lebensabschnitt erfolgen könne, z. B. auch häufig in der Rückbildungszeit (40.—44. Lebensjahr, Wolffenstein).

Nach unserem Material erfolgte, wie die Kurve zeigt, der Ausbruch der Erkrankung am häufigsten zwischen dem 14. und 18. Lebensjahr. Das 15. Lebensjahr war am meisten gefährdet. Zwei andere auffällige Zacken bringt das 6. und das 23. Lebensjahr.

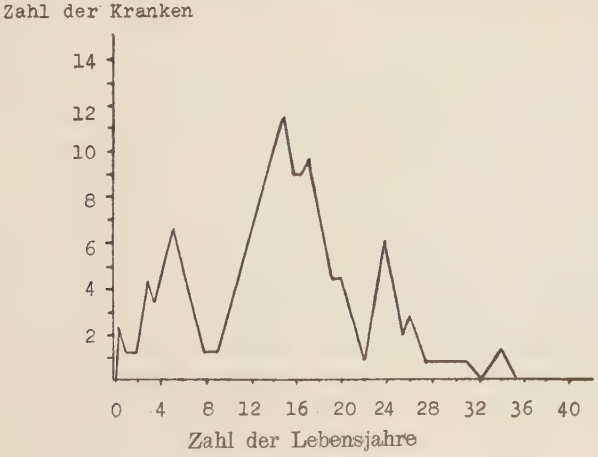

Zur Sicherung der Differentialdiagnose zwischen genuiner und symptomatischer Epilepsie ist es unbedingt notwendig, neben eine erschöpfende neurologische Untersuchung die Liquoruntersuchung und das Encephalogramm zu stellen, ebenso wie manchmal schon das Röntgenbild des Schädels Rückschlüsse auf Gehirnprozesse erlaubt, obwohl zugegeben werden muß, daß die Heranziehung des Röntgenbildes nur in sehr begrenztem Maße zur Entscheidung der Differentialdiagnose beitragen kann. Das sieht man vor allen Dingen immer wieder dort, wo in der Anamnese ein Schädelbruch angegeben wird. Die Frakturlinien sind nach Jahren nur noch selten zu sehen.

Die häufigsten von den Kranken als Grund ihres Leidens angegebenen exogenen Ursachen sind die Gehirnerschütterung und die Schädelfraktur. Fast jeder der Probanden, der sich außerhalb der Klinik über die Epilepsie unterrichten ließ, glaubt eine Commotio oder leichte Schädelfraktur zur Begründung eines Einspruches gegen den gefaßten Beschluß der Sterilisierung anführen zu können, wie ja auch stets von Seiten des Rechtsanwaltes derlei Argumente vorgebracht werden. Das ist aber falsch. Eine Gehirnerschütterung reicht im allgemeinen nicht aus, eine Epilepsie zu verursachen, vielmehr ist dazu eine anatomische Läsion des Gehirns, wie sie bei manchen mit schweren Brüchen des knöchernen Schädels einhergehenden Kopfverletzungen vorkommt, erforderlich, wobei auch dann noch oft eine Anlage wird angenommen werden müssen. Hat uns doch der Krieg gezeigt, daß schwerste Schädeltraumen mit Hirnsubstanzverlust ohne jede Anfälle einhergingen.

Bei einer Nachuntersuchung von 626 Fällen von Gehirnerschütterung fand Ritter nicht einen Fall, in dem das Auftreten einer symptomatischen Epilepsie nachgewiesen werden konnte. Es sei fernerhin angeführt, daß von 100–150 Personen, die bei einem Explosionsunglück in Oppau 1928 eine Gehirnerschütterung erlitten, bis 1931 niemand von epileptischen Anfällen befallen wurde.

Nach dem Kommentar (Gütt-Rüdin-Ruttke S. 105) wird für die Annahme einer traumatischen Epilepsie der Nachweis, und zwar der eindeutige Nachweis einer schweren Schädel- und Hirnverletzung verlangt. Den Unfällen kann sonst nur eine auslösende Rolle zukommen. Die eigentliche Ursache muß in einer besonderen Veranlagung gesucht werden, deren Vererbung unerwünscht ist, und die sich über kurz oder lang auch ohne Unfall durch das Auftreten von Krampfanfällen gezeigt haben würde. Gelegentlich ist es auch so, daß ein Unfall nicht der auslösende

Faktor späterer epileptischer Anfälle ist, sondern der Unfall im ersten Anfall erfolgt ist.

Beispiel 1: genuine Epilepsie, Trauma höchstens auslösend:

35jähriger Bautechniker, 1. Anfall im 17. Lebensjahr, weitere Anfälle in mehrmonatigen Abständen.

Anamnese: Mit 16 Jahren 2 mal Gehirnerschütterung durch Sturz auf den Kopf (letzte 2 Monate vor Ausbruch der Epilepsie. Der Proband fiel das erste Mal von einer Leiter herunter, weil er schwindelig wurde, das andere Mal von einem anfahrenden Wagen, als er sich nicht genügend festhielt.)

Befund: neurologischer Befund und stereoskopische Schädelaufnahme brachten keine Besonderheiten.

In psychischer Hinsicht bot sich das Bild der typischen epileptischen Charakterveränderung. Erbliche Belastung: von 6 Söhnen des Vaterbruders sind 2 idiotisch.

In diesem Fall können die Gehirnerschütterungen auslösend gewirkt haben, vielleicht aber waren sie erster Ausdruck beginnender epileptischer Anfälle. Die anamnestischen Angaben des Kranken sprechen mehr für auslösende Unfälle.
Diagnose: genuine Epilepsie.

2. Genuine Epilepsie, Trauma in keinem Zusammenhang mit Ausbruch der Anfälle.

40jähriger Schuhmacher. 1. Anfall 1918, jetzt Anfälle fast täglich. Anamnese: 1916 Granatsplitterverletzung am Kopf rechts von der Scheitelmitte, keine Bewußtlosigkeit.

Befund: neurologisch o. B. Die Röntgenaufnahme des Schädels zeigte normale Verhältnisse.

Psychisch: Veränderung fraglich.

Das Trauma war so gering, daß es in keinen Zusammenhang mit dem Ausbruch der Anfälle gebracht werden kann. Der neurologische und Röntgenbefund spricht ebenfalls gegen eine Hirnschädigung.

In einem anderen Fall wurde Berufung gegen den Beschluß der Sterilisation eingelegt mit der Begründung, daß eine vor 12 Jahre erlittene Verletzung am Oberarm als Ursache der ausgebrochenen epileptiformen Anfälle aufgefaßt werden müsse. Der Proband glaubte - nach Orientierung in einem Lehrbuch - daß ein peripheres Trauma als ursächliches Moment für eine Epilepsie angenommen werden müßte. Es entspricht dies den früheren Anschauungen der sogenannten Reflexepilepsie, eine Anschauung, die in wissenschaftlichen Kreisen nur noch wenig Anhänger hat.

In allen Fällen nun, wo die Anamnese oder der neurologische Befund auch nur den geringsten Verdacht auf eine symptomatische Epilepsie hinlenkt, ist die Liquordiagnostik ein wertvoller Untersuchungsfaktor. Sie kann in Fällen, wo vielleicht die neuro-

logische Untersuchung keine ausgesprochenen pathologischen Befunde bringt, einen klaren Entscheid in der Diagnosenfrage herbeiführen. Dabei muß aber beachtet werden, daß geringe Veränderungen des Liquors auch bei einer genuinen Epilepsie gefunden werden können. Diese Veränderungen bestehen in einer leichten Erhöhung des Gesamteiweißes, geringer Zellvermehrung und Linksausfällungen geringen Grades bei den Kolloidreaktionen. Bei unserem Material — es wurden bei 71 genuinen Epileptikern Lumbalpunktionen vorgenommen — war folgendes Ergebnis der Liquoruntersuchungen zu verzeichnen:

Gesamtbefunde:	71
normale Befunde:	61

Von den 10 von der Norm abweichenden Befunden entfallen auf:

1. Erhöhung des Gesamteiweißes (berechnet nach Kafka auf:
   1,3=3
   1,4=1
   1,5=1
2. Zellvermehrung: 1
3. Veränderte Kolloidkurven: 2
4. Veränderte Kolloidkurven + erhöhte Eiweißwerte: 2 (Eiweißvermehrung auf 1,5 nach Kafka.)

Diese geringen Veränderungen des Liquorbefundes sind — unter Berücksichtigung aller anderen Faktoren — nicht als Ausdruck einer schweren Gehirnerkrankung anzusehen. In diesen Fällen war auch weder in der Anamnese noch durch den neurologischen Befund auch nur ein Verdacht für eine symptomatische Epilepsie gegeben. Es ist hier vielmehr anzunehmen, daß die Liquorveränderungen nur die Folge einer cerebralen Schädigung sind und durch die sich immer wiederholenden Anfälle verursacht und unterhalten werden.

Dagegen ergaben Untersuchungen bei anderen Probanden einwandfrei pathologische Veränderungen des Liquors, die es möglich machten, eine genuine Epilepsie auszuschalten. Die pathologischen Liquorbefunde sind in folgender Tabelle zusammengestellt:

Fall	Nonne	Ges.-Eiweiß	Glob.	Alb.	Quot.	Zellz.	Kolloidreakt.	WaR.
1	—	1,0	0,5	0,5	1,0	64/3	path. Linkszack.	—
2	—	1,2	0,6	0,6	1,0	45/3	max. path. „	—
3	—	1,3	0,6	0,7	0,85	6/3	max. path. „	—
4	—	0,6	0,2	0,4	0,5	27/3	path. Linkszack.	—
5	—	1,0	0,5	0,5	1,0	17/3	Paralysekurven	—

Fall 1: 41 jähriger Bauarbeiter, Anfälle seit 3 Jahren, etwa 10 im ganzen. Art der Fälle: Kurzes Flimmern vor den Augen, Bewußtlosigkeit, einmal Urinabgang, nachfolgende Kopfschmerzen.
Anamnese: Seit einigen Jahren häufig Kopfschmerzen.
Befund: Keine Besonderheiten.
Stereoskopische Schädelaufnahme: geringfügige diffuse Atrophie des Schädelknochens.
Liquorbefund: s. Tabelle.

Bei diesem Probanden war weder eine erbliche Belastung noch eine psychische Veränderung festzustellen. Der Befund läßt auf eine Meningitis serosa bzw. Meningo-Encephalitis schließen, welche zu einer symptomatischen Epilepsie geführt hat. Es wurde die Diagnose symptomatische Epilepsie gestellt.

Fall 2: 43 jähriger Reichsbahnarbeitsprüfer.

Epileptiforme Anfälle seit 1931, 2—3 mal täglich.

Verlauf der Anfälle: völlige Bewußtlosigkeit, tonisch-klonische Zuckungen, oft Zungenbiß, nachfolgende Desorientiertheit und Kopfschmerzen.

Anamnese: Vor Ausbruch der Anfälle Infektionskrankheiten (Grippe, Masern.) 6 Wochen vor dem ersten Anfall Sturz vom Pferde mit einhergehender Bewußtlosigkeit.

Befund: neurologisch o. B. Liquorbefunde: Nonne —, Ges.-Eiweiß 1,2, Glob. 0,6, Alb. 0,6, Quot. 1,0, Zellen 45/3, Kolloidreaktion: max. path. Linkszacken, WaR —.

Ärztlicher Befund: 9 Monate vor der klinischen Beobachtung: Vorübergehendes Doppeltsehen infolge Strabismus convergenz.

Diagnose: Wahrscheinlich noch vorliegende entzündliche Erkrankung des Zentralnervensystems. Symptomatische Epilepsie.

Fall 3: 36 jährige Ehefrau.

1. Anfall mit 22 Jahren bei der Geburt ihrer Tochter. Anfälle seitdem in recht unregelmäßigen Abständen mit Bewußtlosigkeit, Zungenbiß und gelegentlich Einnässen.

Anamnese: Infektionskrankheiten und Unfälle werden verneint.

Befund: geringfügige Abblassung der Papillenhälften, geringer Intentionstremor an den oberen Extremitäten bei den Zeigeversuchen, Unsicherheit beim Kniehackenversuch beiderseits, geringe Differenz der Bauchdeckenreflexe (links besser auszulösen als rechts). Liquorbefunde: Nonne —, Ges.-Eiweiß 1,3, Glob. 0,6, Alb. 0,7, Quot. 0,85, Zellen 6/3, Kolloidreaktion: max. path. Linkszack., WaR —.

Psychisch: Stimmung gehoben, leicht euphorisch. Keine Charakterveränderung im Sinne einer Epilepsie.

Auf Grund dieses Befundes wurde die Diagnose „multiple Sclerose" gestellt. Die Lumbalpunktion wurde sehr schlecht vertragen, wie es oft bei an multipler Sclerose erkrankten Personen der Fall ist. Die epileptiformen Anfälle sind hier als Ausdruck einer M. S. aufzufassen.

Fall 4: Ähnlich Fall 2: Veränderungen des Liquors wie des Encephalogramms (Narbenverziehungen im Bereich des Ventrikelsystems) zeigten das Bild eines entzündlichen Prozesses im Gehirn.

Diagnose: Symptomatische Epilepsie nach Encephalitis.

Fall 5: 45jähriger Eisenbahnarbeiter.

Anfälle vom 19. Lebensjahr ab in Abständen bis zu ½ und 1 Jahr. Letzter Anfall vor 4 Jahren.

Die Anamnese brachte keine Besonderheiten.

Befund: Kopf frei beweglich, nicht klopf- und druckempfindlich. Pupillen mittelweit, leichte Anisokorie. Die rechte Pupille ist weiter als die linke. Gute Licht- und Convergenzreaktion, kein Nystagmus. Papillen etwas unscharf begrenzt, Venenpuls nicht spontan.

Geruchsvermögen links etwas herabgesetzt. Innere Organe o. B.

Die Bauchdeckenreflexe sind in allen Etagen rechts schwächer als links. Die Patellar- und Achillessehnenreflexe links lebhafter auszulösen als rechts.

Lumbalpunktion: Liquor: Druck 200 mm, Zellzahl 17/3, Nonne —. Eiweißrelation nach Kafka: Ges.-Eiweiß 1,0, Glob. 0,5, Alb. 0,5, Quot. 1,0. In Mastix und Goldsol Paralysekurven. WaR —.
Blut: Starke Eosinophilie (8%).

Encephalogramm: Erheblicher symmetrischer Hydrocephalus mit besonderer Erweiterung des 3. Ventrikels. Auf den seitlichen Aufnahmen, besonders basal direkt unter der Stirnbucht beiderseits massenhaft kleine herdförmige Luftansammlungen. Inmitten derselben kleine Kalkherde nachweisbar. Der 3. Ventrikel schien von oben her komprimiert zu sein.

Psychisch: Völlig unauffällig. Die intellektuellen Abläufe sind keineswegs erschwert oder verlangsamt. Gedächtnis und Merkfähigkeit intakt.

Vorliegender Befund könnte bei metastatischen malignen Tumoren, z. B. Carzinomen oder Sarkomen, erhoben werden, und zwar würde es sich dann um meningeale Metastasen handeln.

Die hohe Eosinophilie des Blutes weist in anderer Richtung. Allem Anschein nach handelt es sich um eine Cysticerkose. Der röntgenologische Befund, insbesondere die multiplen kleinen Verkalkungsherde, sind am besten damit zu vereinbaren. Es scheint sich hier um eine Cysticerkose zu handeln, die sich hauptsächlich an der Hirnoberfläche herausgebildet hat, daneben aber auch an der Hirnbasis, da eine Abflußbehinderung des Liquors bereits vorliegt. (Stärkerer Hydrocephalus internus.) Es liegt somit eine symptomatische Epilepsie vor.

In anderen Fällen ist es überraschend, daß, obwohl eine symptomatische Epilepsie auf Grund des neurologischen Befundes oder des Encephalogramms diagnostiziert wurde, der Liquor keine pathologischen Veränderungen aufwies. Das war bei 8 von den 13 symptomatischen Epilepsien der Fall. Es handelte sich wahr-

scheinlich um Hirnprozesse, die zeitlich weit zurückliegen oder um besonders kurz dauernde einmalige exogene Schädigungen. Es sprechen also normale Liquorbefunde nicht gegen eine symptomatische Epilepsie.

Als Beispiel folgender Fall:

27jähriger Landwirt. Anfälle seit dem 11. Lebensjahr, jährlich 1—2 mal. Verlauf der Anfälle: Der Kopf wird stark nach links gezogen, darauf Schwindel, Bewußtlosigkeit, einmal Zungenbiß. Nach dem Anfall keine Mattigkeit, kein Schlafbedürfnis.

Anamnese: Einige Tage vor dem ersten Anfall Sturz auf den Kopf mit Bewußtlosigkeit und Erbrechen.

Befund: Deutliche Differenz der Bauchdecken- und Patellarsehnenreflexe. Rechtes Bein etwas atrophisch (Babinski und Oppenheim rechts angedeutet).

Schädelaufnahme: o. B. Liquor: normaler Befund.

Psychisch: nicht verändert; keine erbliche Belastung.

Die neurologischen Befunde weisen auf eine symptomatische Epilepsie hin. Wahrscheinlich hat hier im Kindesalter ein encephalitischer Prozeß vorgelegen. Der Sturz auf den Kopf einige Tage vor dem ersten Anfall kommt als Ursache nicht in Betracht. Eine Encephalographie lehnte der Proband ab.

Man ist in diesen Fall berechtigt, vor allem, da keine Charakterveränderung und keine erbliche Belastung vorlagen, die Diagnose symptomatische Epilepsie zu stellen.

Eine ähnliche Stellung wie die Liquordiagnostik nimmt die Bewertung des Encephalogramms für die Differentialdiagnose ein. Es sind aber auch bei der genuinen Epilepsie gelegentlich Veränderungen im Encephalogramm zu finden, bestehend in einem leichten Hydrocephalus internus und verstärkter Oberflächenzeichnung. Diese Veränderungen müssen ähnlich beurteilt werden wie die Liquorveränderungen bei der genuinen Epilepsie und nicht als Ausdruck einer für eine symptomatische Epilepsie notwendige exogene Ursache. 5 von den bei 29 genuinen Epileptikern angefertigten Encephalogrammen zeigten diesen von der Norm abweichenden Befund.

Änderungen im Rahmen der Norm zeigten sich bei einem 24-jährigen Schulamtsbewerber:

Anfälle seit dem 21. Lebensjahr in unregelmäßigen Abständen.

Anamnese: Verschiedene Motorradunfälle im epileptischen Anfall.

Befund: neurologisch o. B. Das Encephalogramm ergab einen Hydrocephalus internus leichter Art.

Psychisch: Stark verändert nach Art der Epileptiker. Erbliche Belastung: ein Bruder Epileptiker.

Hier bestand eine genuine Epilepsie. Der Hydrocephalus internus ist wahrscheinlich eine Folge von Hirntraumen, die häufig mit epileptischen Anfällen verbunden sind.

Einwandfreie pathologische Veränderungen des Encephalogramms hingegen ergaben sich in 6 Fällen, und zwar wurde in 3 dieser 6 Fälle eine symptomatische Epilepsie lediglich auf Grund des pathologischen Encephalogrammbefundes diagnostiziert (d. i. 7 v.H. von den 44 überhaupt vorliegenden Encephalogrammbefunden). In diesen Fällen war nur durch die Anamnese ein Hinweis auf früher vorgelegene Infektionskrankheiten gegeben. Der neurologische- und Liquorbefund waren vollkommen der Norm entsprechend. In den anderen 3 Fällen trug das Encephalogramm nur zur Erhärtung der Diagnose „symptomatische Epilepsie" bei, da bereits der vorliegende neurologische- oder Liquorbefund zur Annahme einer solchen berechtigten.

Die folgenden Fälle zeigen, daß ohne das Encephalogramm nicht die Diagnose symptomatische Epilepsie hätte gestellt werden können.

20 jähriger Maler, epileptiforme Anfälle seit 1½ Jahren.
Anamnese und klinischer Befund: o. B.

Encephalogramm: A. P.-Aufnahme: Deutlicher Hydrocephalus beider Vorderhörner. Das linke Vorderhorn erscheint besonders stark erweitert und reicht erheblich weiter in die Hirnhemisphäre hinein als das rechte. Außerdem findet sich über der linken Hemisphäre, besonders in den basaleren Partien, eine geringe aber deutliche Luftansammlung. Die übrigen Aufnahmen zeigen, daß das gesamte linke Ventrikelsystem rechts stark erweitert ist.

Röntgendiagnose: Prozeß im Bereich der linken Hemisphäre, der mit narbiger Schrumpfung einhergeht. Abgeklungene Encephalitis?

Diagnose: Symptomatische Epilepsie.

Ein weiterer Fall:

15 jähriger Maurerlehrling. Epileptiforme Anfälle vom 3. Lebensjahr an. Anamnese: ½ Jahr vor dem ersten Anfall fieberhafte Erkrankung mit Augenmuskelparese und Lähmungen am rechten Arm und Bein.

Klin. Befund: o. B.

Psychisch: nicht verändert.

Encephalogramm: A. P.-Aufnahme: Stark erweiterte Vorderhörner, symmetrisch; der 3. Ventrikel ist gut dargestellt und auch deutlich erweitert. Die Oberflächenzeichnung ist äußerst gering.

P.-A.: zeigt ebenfalls symmetrische Erweiterung der Cella media, des Ventrikeldreiecks und der Hinterhörner. Der Recessus suprapinealis zeigt ebenfalls eine deutliche Erweiterung.

Die seitlichen Aufnahmen ergeben den gleichen Befund.

Röntgendiagnose: Symmetrischer stärkerer Hydrocephalus internus mit gleichmäßiger Beteiligung sämtlicher Ventrikelabschnitte. Der Verlauf

der Encephalographie ließ das Vorhandensein eines Hydrocephalus occlusus ausschließen. Zustand nach Hirninfekt?

Es ist hier anzunehmen, daß sich bei der Erkrankung im 3. Lebensjahr ein entzündlicher Prozeß am Gehirn abgespielt hat, der den Abfluß des Liquors verhinderte und dadurch zur Bildung eines Hydrocephalus internus führte.

3. Fall: 38jähriger Mann ohne Beruf. Anfälle seit dem 5. Lebensjahr mit Bewußtlosigkeit und tonisch-klonischen Zuckungen der rechten unteren Extremität.

Anamnese: mit 4 Jahren (3 Monate vor dem ersten Anfall) Masern mit nachfolgendem „Nervenfieber".

Klin. Befund: Mikrocephalus, Sprache primitiv, bisweilen stotternd. Psychisch: Epileptische Demenz, Imbezillität.

Encephalogramm: A.-P.: Deutlicher Hydrocephalus internus. Links ist die Ventrikelerweiterung ausgeprägter als rechts, allerdings in nur mäßigem Grade. Der 3. Ventrikel ist stark gefüllt und um das Mehrfache erweitert. Bei den seitlichen Aufnahmen sieht man, daß das gesamte Ventrikelsystem gleichmäßig erweitert ist. Die Oberflächenzeichnung ist stark ausgeprägt.

Röntgendiagnose: ausgesprochener Hydrocephalus internus.

Der Kranke leidet an epileptischen Anfällen und an hochgradiger epileptischer Demenz sowie an Imbezillität. Der Ausfall des Encephalogramms und das einseitige Auftreten der Anfälle ist als Beweis dafür anzusprechen, daß es sich hier um eine symptomatische Form der Epilepsie handelt, und zwar hat aller Wahrscheinlichkeit nach ein alter entzündlicher Prozeß vorgelegen im Bereiche der linken Hirnhälfte. (Dieser Fall ist bereits angeführt als einziger Fall des Gutachtenmaterials, der eine symptomatisch-epileptische Wesensveränderung bzw. Demenz zeigte.)

Diese 3 Fälle wären ohne Herstellung des Encephalogramms sicher zur Sterilisation gekommen.

Bei der zuletzt angeführten symptomatischen Epilepsie traten einseitige Anfälle, sogenannte Jacksonanfälle auf. Es sind dies auf bestimmte Muskelgruppen bzw. auf eine Körperhälfte beschränkte tonisch-klonische Zuckungen, die durch einen Krankheitsherd in der Großhirnrinde bedingt sein können, gelegentlich aber auch, worauf besonders schon Monakov und Nonne hingewiesen haben, bei genuiner Epilepsie beobachtet werden. Diese Krämpfe zeichnet meist spät eintretender Bewußtseinsverlust aus, nachdem bereits myoklonische Zuckungen vorausgegangen sind. Oft kommt es aber auch gar nicht zum Bewußtseinsverlust. Im folgenden Fall haben wir es mit einer genuinen Epilepsie nach Art der Jacksonschen zu tun.

28 jährige Ehefrau, epileptiforme Anfälle seit 3 Jahren, 2—3 mal täglich. Verlauf eines Anfalles: Die Frau hörte plötzlich auf zu sprechen und setzte sich auf einen Stuhl. Der Anfall begann im rechten Mundfacialis Dann begann der rechte Arm langsam in tonisch-klonische Zuckungen überzugehen. Das rechte Bein wurde gestreckt vorwärts gehalten. Während dieses Vorganges blickte das rechte Auge nach rechts. Die Pupillen reagierten träge. Die Kranke war während der kurzen Zeit von einer Minute bei Bewußtsein, reagierte auf Fragen mit Nicken oder Abwehrbewegungen der linken Hand. Urinabgang war nicht vorhanden. Der Babinski konnte im Anfall der kurzen Zeit wegen nicht geprüft werden. Bei Abklingen des Anfalles war er jedoch negativ.

Die Anamnese und der klinische Befund brachten keinen Anhalt für eine symptomatische Epilepsie. In psychischer Hinsicht zeigte die Kranke die typische epileptische Wesensveränderung. Entscheidend für die Diagnose „genuine Epilepsie" war die erbliche Belastung: Mutter starb vor 15 Jahren im epileptischen Anfall, Zwillingsbruder ist Trinker und Verschwender, Großmutter väterlicherseits seit ihrer Jugend Trinkerin.

Große Schwierigkeiten kann hin und wieder die Differentialdiagnose zwischen Epilepsie und funktionellen Erkrankungen, die mit Krampfanfällen einhergehen, bieten, vor allem, wenn die Anfälle vom Arzt selbst nicht gesehen worden sind. Solche den epileptischen Zuständen sehr ähnliche Krampfanfälle treten gelegentlich bei Psychopathen und Hysterikern auf. Bratz bezeichnet die bei Psychopathen durch Affekte ausgelösten Krampfanfälle als Affektepilepsie. Zuweilen machen auch einfache Ohnmachtsanfälle, der Ménièrsche Symptomkomplex oder tetanische Anfälle differentialdiagnostische Schwierigkeiten. Hier kann zwar manchmal schon eine ausführliche Schilderung des Anfallsverlaufes durch die Angehörigen zu einem verwertbaren Ergebnis führen, andererseits sind aber oft die differentialdiagnostischen Schwierigkeiten so groß, daß auch eine längere klinische Beobachtung nicht zum Ziel führt. Unser Begutachtungsmaterial brachte 12 Erkrankungen dieser Art, während in 13 Fällen noch keine abschließende Diagnose gestellt werden konnte.

In dem nächst angeführten Fall konnte z. B. eine genuine Epilepsie ausgeschlossen werden. Es handelte sich um eine Affektepilepsie:

35 jähriger Pferdepfleger, Krampfanfälle seit dem 21. Lebensjahr in wechselnder Häufigkeit, anfangs täglich, dann in langen bis ½ jährigen Abständen auftretend. Dauer der Anfälle sehr verschieden lang (wenige Minuten bis ½ Stunde).

Verlauf der Anfälle: Keine Bewußtlosigkeit, bisweilen Zittern am ganzen Körper, manchmal Zuckungen und Umsichschlagen. Niemals Zungenbiß oder Einnässen. Gelegentlich Schaum vor dem Mund. Nach dem Anfall nur geringe Zeichen der Ermattung, kein Schlafbedürfnis.

Psychische Haltung: Keine epileptischen Charakterveränderungen. Der Kranke ist eine psychopathische, hysterische Abenteurernatur, leicht erregbar, phantastisch, renommistisch. Bei der ganzen Veranlagung wurde der Eindruck gewonnen, daß die Anfälle „markiert" waren.
Diagnose: Psychopathie, Affektepilepsie (Bratz).

Es besteht aber auch die Tatsache, daß rein funktionelle und rein epileptische Entladungen nebeneinander vorkommen können. Es ergeben sich hier diagnostische Schwierigkeiten insofern, als bei der Beobachtung nur eines einzigen Anfalles ein Irrtum in der Diagnose unterlaufen kann.

Relativ häufig konnten bei unserem Material rein vasovegetative Anfälle beobachtet werden (5,6 %). Bei diesen scheidet die theatralische Komponente der Hysterischen aus. Die Kranken liegen meist völlig ruhig bei nicht vollkommener Bewußtlosigkeit. Die Pupillenreaktion ist meist erhalten, der Babinski negativ. Derartige Anfälle treten in der Regel bei körperlich und seelisch labilen Naturen auf, häufig nach schweren körperlichen Anstrengungen oder seelischen Spannungen.

Schwierigkeiten in der Abgrenzung gegenüber den epileptischen Anfällen können auch die tetanischen Krampfanfälle bringen.

Bei einem Probanden, einem 16-jährigen Mädchen, konnte ein solcher tetanischer Anfall durch Hyperventilation ausgelöst werden. Sie lag ganz ruhig und steif da, verdrehte ein wenig die Augen. Das Chvosteksche Phänomen war positiv. Eine Hand deutete die Geburtshelferstellung an.

Arbeiten, besonders von Thiemich und Potpeschnigg weisen nun aber darauf hin, daß es echte genuine Epilepsie gibt mit allen epileptischen Folgeerscheinungen, die von tetanoiden Symptomen begleitet sein kann. Die Epilepsie erscheint hierbei als selbständiges, unabhängiges Leiden. Nachuntersuchungen bei der sog. Späteklampsie oder Spätspasophilie ergaben, daß diese Fälle später doch das Verhalten echter Epilepsie boten. Die epileptischen Erscheinungen bei den älteren Tetanoiden unterschieden sich in nichts von denen bei genuiner Epilepsie. Ein innerer Zusammenhang zwischen der Epilepsie und der Tetanie war nicht festzustellen. Eine entsprechende Terapie (Ca+Phosph.) brachte wohl die tetanischen Erscheinungen zum Verschwinden, nicht aber wurde der Verlauf der Epilepsie dadurch beeinflußt.

In unserem oben erwähnten Fall ergab die Befragung der Eltern, daß die vorhergegangenen Anfälle immer von der gleichen Art waren wie der an der Klinik provozierte. Es konnte daher mit

größerer Wahrscheinlichkeit die Diagnose „Tetanie" gestellt werden.

Eine weitere differentialdiagnostisch in Frage kommende Erkrankung ist die Eklampsie. Ihr darf ein gewiß großer Teil der Anfälle zugeschrieben werden, die in der Anamnese als Krämpfe im Säuglings- bzw. Kindesalter angegeben werden. Als zuverlässigstes Merkmal für die Eklmapsia infantum dürfte der Nachweis der Abhängigkeit des Leidens von der Diät sein (Oppenheim). Die Anfälle beschränken sich zeitlich meist nur auf eine kurze Dauer. Aber selbst wenn sie monatelang aufgetreten sind oder noch länger, treten sie dann doch gänzlich zurück. Oppenheim weist darauf hin, daß ein Teil dieser Individuen später von Epilepsie, Hysterie und Neurasthenie befallen werden. Muskens fand bei 200 genuinen Epilepsien in 27,5 v. H. Kinderkrämpfe (als Sammelnamen für Encephalitis, Gelegenheitskrämpfe und Eklampsie). Er weist aber gleichzeitig darauf hin, daß einem derartigen Verhältnis kein allzu großer Wert beigemessen werden könne, da die Frequenz der Gelegenheitskrämpfe bei gesunden Personen ebenfalls hoch eingeschätzt werden müsse.

Gelegentlich erscheint die Abgrenzung der Epilepsie gegenüber der Eklampsia parturientum wichtig. Die eklamptischen Krämpfe werden zuweilen wie die epileptiformen Anfälle mit Schwindel und Kopfschmerzen oder einer Art von Aura eingeleitet (Olshausen). Auch der weitere Verlauf der Krämpfe ist dem der epileptiformen sehr ähnlich und kann sich bis zu einem dem Status epilepticus ähnlichen Bilde steigern.

Das Auftreten einer echten Epilepsie während der Gravidität ist nur sehr selten beschrieben worden. Meist sistierten die Anfälle dann wieder nach Ablauf der Schwangerschaft. In anderen Fällen übte die Gravidität auf bereits bestehende echte Epilepsie im weitaus größeren Prozentsatz keinen oder einen günstigen Einfluß aus. (Fellner, Curschmann.)

In einem Gutachtenfalle handelte es sich um eine 22-jährige junge Frau, bei welcher ein Krampfanfall am 6. Wochenbettstage und zwei weitere 14 und 20 Tage später von den Angehörigen beobachtet wurden.

Es stellten sich kurze Bewußtlosigkeit und klonische Zuckungen der Extremitäten ein. Zungenbiß und Einnässen sollen dabei nicht vorgekommen sein. 3 Jahre vorher hatte sie bereits einmal nach einer anstrengenden Radtour bei heißem Sommerwetter einen Ohnmachtsanfall. Sonst — die Geburt des Kindes

liegt 2 Jahre zurück — sind keine Anfälle aufgetreten. Der körperliche Befund wie die psychische Haltung waren einwandfrei. Ebenso war keine erbliche Belastung nachzuweisen.

Der „Ohnmachtsanfall" kann durchaus unter den damals bestehenden Umständen als solcher angenommen werden. Die Anfälle nach der Geburt sind wahrscheinlich urämisch-eklamptische Anfälle gewesen, obgleich eine genuine Epilepsie mit Sicherheit nicht ausgeschlossen werden konnte.

Eine besondere Beachtung verdient auch die sog. Alkoholepilepsie. Es handelt sich nicht um eine eigentliche genuine Epilepsie, für deren Auftreten ja vor allem eine erbliche Grundlage verantwortlich zu machen ist. Bei einer Alkohol-Epilepsie werden die epileptiformen Anfälle durch den Alkohol ausgelöst. Das sagt aber nicht, daß Trinker eine Alkohol-Epilepsie bekommen müßten. Gewiß setzt das Auftreten epileptiformer Anfälle überhaupt eine Anlage zu solchen voraus. Es ist jedoch darauf hingewiesen worden, daß die Anlage wohl praeformiert in jedem Zentralnervensystem ist. Man wird nur annehmen können, daß bei dem einen die erbliche Disposition größer ist als bei dem anderen.

Es ist also eine Handhabe nicht gegeben, diese Kranken zur Sterilisation zu bringen. In einigen Fällen mag allerdings ein solcher Grad von Alkoholismus erreicht sein, der die Anwendung des Gesetzes zur Verhütung erbkranken Nachwuchses möglich macht. Im übrigen zählen diese Kranken in der Regel zu den asozialen Psychopathen und jeder Psychiater kann nur den Wunsch haben, daß solche Menschen von der Fortpflanzung ausgeschlossen werden.

In einem Fall, es handelte sich um einen 33-jährigen Drogisten, konnte eine Alkohol-Epilepsie festgestellt werden. Die Familiengeschichte ergab nichts besonderes. Seit 4—5 Jahren hatte er leichte Anfälle von Bewußtlosigkeit, seit 2 Jahren Tobsuchtsanfälle, die der Schilderung nach als Rauschzustände aufzufassen sind. Alle diese Anfälle traten meist nach nur geringem Alkoholgenuß auf. Während der Rauschzustände vollführte der Proband die unsinnigsten Sachen.

Es handelte sich, wie die Anamnese ergab, zweifellos um eine psychopathische Persönlichkeit, welche bei Veranlagung zur Epilepsie und durch Alkoholgenuß und -Abusus begünstigt, an epileptischen Anfällen leidet.

Diagnose: Alkohol-Epilepsie, pathologische Rauschzustände.

Wie schon eingangs erwähnt, wird dagegen in Fällen von genuiner Epilepsie, sofern sie leichter Art ist, und der Kranke aus sonst gesunder und tüchtiger Familie stammt, von einer Sterilisation auch abgesehen werden können (von Verschuer).

Einer unserer Probanden, ein 42jähriger Bäckermeister, hatte in einer Zeit von ungefähr 10—12 Jahren im ganzen nur 6 Anfälle, den letzten vor 8 Jahren. Die Anfälle waren nach Art der Jacksonanfälle. Sie begannen bei völliger Bewußtlosigkeit mit Zuckungen im rechten Arm und gingen dann auf die anderen Extremitäten über. Die Anamnese ergab nichts Besonderes. Der neurologische, Liquor- und Encephalogrammbefund brachte keinen Anhaltspunkt für eine symptomatische Epilepsie. Psychisch war nicht die geringste Veränderung im Sinne eines verlangsamten Gedankenablaufes und klebrigen Festhaltens an einzelnen Gedankengängen zu beobachten. Vielmehr machte der Proband einen frischen und lebendigen Eindruck und folgte den Ausführungen über die immerhin mögliche Beurteilung seines Leidens mit reger Aufmerksamkeit, ohne jede hartnäckige Verbissenheit. Eine erbliche Belastung war nicht nachzuweisen, vielmehr stammte er aus einer ausgesprochen sozialen und brauchbaren Handwerkerfamilie.

Der Proband ist ein tüchtiger und fleißiger Mann. Vor 8 Jahren hatte er den letzten Anfall, eine psychische Veränderung ist nicht festzustellen. In diesem Fall glaubte der Gutachter berechtigt zu sein, von einer Sterilisation abzuraten.

Ein großer Teil der angeführten Fälle zeigte, wie groß die Schwierigkeiten für den Gutachter oft sind, um zu einer exakten Diagnose zu gelangen, und daß es manchmal im Augenblick gar nicht möglich ist, eine endgültige Diagnose zu stellen. Es ist daher für den Psychiater wichtig zu wissen, wie die Einstellung der Erbgesundheitsgerichte — der letzte Entscheid in der Sterilisationsfrage liegt bei den Erbgesundheitsgerichten bzw. Obergerichten — zur Sterilisationsfrage der Epilepsie ist, da dann von vornherein ein nutzbringendes Zusammenarbeiten gewährleistet ist. Aus den der Klinik teilweise von den Gesundheitsämtern über den Ausgang der Sterilisationsverfahren zur Verfügung gestellten Beschlüssen ging hervor, daß sich die Erbgesundheitsgerichte im allgemeinen den Gutachten der Klinik anschlossen. Klar liegen die Dinge bei den symptomatischen Epilepsien und den nicht epileptischen Erkrankungen, die mit anfallsartigen Zuständen einhergehen. In zweifelhaften Fällen nun, bei denen also der Verdacht auf eine Erbkrankheit gegeben war, die Anamnese und der klinische Befund eine solche aber zweifelhaft erscheinen ließ, andererseits eine Erkrankung anderer Art ebenfalls nicht völlig ausgeschlossen werden konnte, wurde die Unfruchtbarmachung abgelehnt mit dem Hinweis, es dem Amts-

arzt zu überlassen, in einigen Jahren gegebenenfalls einen neuen Antrag zu stellen, falls die weitere Entwicklung des bestehenden krankhaften Zustandes hierzu Anlaß geben sollte. In zweifelhaften Fällen wurde trotzdem die Unfruchtbarmachung beschlossen, wenn gleichzeitig ein auch nur geringer Grad von Schwachsinn vorlag und in manchen Fällen ebenfalls dann, wenn der Proband als ausgesprochen asozial bekannt war.

Der Entscheid in schwierigen, an sich aber gleichgelagerten Fällen ergab oft Differenzen zwischen den einzelnen Erbgesundheitsgerichten wie auch zwischen Erbgesundheitsgericht und Obergericht. Es kann bei der Beurteilung dieser Fälle (z.B. Alkohol-Epilepsie, fragliche Epilepsie bei asozialen Personen) keine allgemeingültige Regel in Anwendung gebracht werden. Es wurde von Fall zu Fall entschieden.

So wurde die oben angeführte Alkohol-Epilepsie vom Erbgesundheitsgericht als genuine Epilepsie anerkannt, während bei der Berufung das Obergericht die Sterilisation ablehnte und ihren Standpunkt damit begründete, daß eine Alkohol-Epilepsie nicht als eine vererbbare Erkrankung angesehen werden könne.

Die Übereinstimmung von Klinik und Erbgesundheitsgericht in der Sterilisationsfrage der Epilepsie, die praktisch in allen Fällen gegeben war, ist also für die Klinik die Maßgabe für die Richtigkeit des bisher beschrittenen Weges in der Begutachtung der genuinen Epilepsie. Zusammenfassend können wir daher folgende für die Diagnose der genuinen Epilepsie wichtige Momente herausstellen: Die erbliche Belastung, sei es mit Epilepsie selbst oder mit anderen minderwertigen Erbfaktoren (Schwachsinn, manisch-depressives Irresein, Schizophrenie, Alkoholismus, Migräne und schwere körperliche Mißbildung) ist als Beweis einer genuinen Epilepsie anzusehen. Liegt keine erbliche Belastung vor, so weist in erster Linie die epileptische Wesensveränderung auf das Vorliegen einer Erbkrankheit hin. Die epileptische Wesensveränderung kann nur dann als exogene angesehen werden, wenn eine schwere Hirnschädigung nachweisbar ist. Für eine genuine Epilepsie spricht ebenfalls der gedrungene athletisch-dysplastische Körperbau.

Die Absencen und petit-mal-Zustände sind keine ausschließlichen Charakteristika der genuinen Epilepsie. Bei nicht ausgesprochenen, eine symptomatische Epilepsie beweisenden organischen Befunden sind sie aber doch immer als Symptom einer genuinen Epilepsie zu werten. Dagegen sind isoliert auftretende Absencen bei der symtomatischen Epilepsie nicht beobachtet worden. Abzugrenzen

sind die isolierten Absencen gegenüber den von Friedemann beschriebenen Bewußtseinstrübungen, die unter dem Namen Pyknolepsie bekannt sind. Häufige, kurze Bewußtseinstrübungen bis 40—60 am Tag machen eine Pyknolepsie wahrscheinlich. Diese Fälle gehen auch ohne Charakterveränderung einher. Sie fallen nicht unter das Gesetz zur Verhütung erbkranken Nachwuchses.

Ein wichtiger Punkt in der anamnestischen Erhebung ist die Frage nach dem Lebensalter, in welchem die Anfälle manifest wurden. Sehr häufig beginnen die genuin — epileptischen Anfälle in der Pubertäts- und Entwicklungszeit. Das frühere oder spätere Ausbrechen der Anfälle spricht aber nicht gegen eine erbliche Fallsucht. Bei unklaren Fällen, die keines der angeführten Momente erkennen lassen, sind die Liquordiagnostik und die Encephalographie zur Klärung der Differentialdiagnose heranzuziehen. Geringe Veränderungen des Liquors, wie leichte Zell- und Eiweißvermehrung und wenig ausgeprägte Kolloidkurven, schließen eine genuine Epilepsie nicht aus, ebenso auch nicht ein leichter Hydrocephalus im Encephalogramm. Diese Veränderungen können lediglich als Folge lang bestehender epileptischer Anfälle gewertet werden. Bei Beachtung dieser einzelnen Punkte wird man in den meisten Fällen zu einer Diagnose kommen können. Andernfalls ist den Erbgesundheitsgerichten zu raten, das eingeleitete Sterilisationsverfahren auf die Dauer von einigen Jahren auszusetzen und bei Herausstellung neuer Tatsachen das Verfahren wieder aufzunehmen.

Zum Schluß seien noch einige Bemerkungen statistischer Art angeführt:

Von den 126 der Klinik zur Begutachtung eingewiesenen Probanden konnten außerhalb der Klinik vom praktischen Arzt bei 26 Probanden Anfälle beobachtet werden, in der Klinik bei 43. Zusammen wurden bei 58 Kranken ärztlicherseits Anfälle beobachtet (bei einigen sowohl vom praktischen Arzt als auch in der Klinik).

Bei 17 Probanden wurden die in der Klinik beobachteten Anfälle durch Hyperventilation und Injektionen von Cardiazol und Pituitrin provoziert. Dabei war die Injektion von Cardiazol den anderen Methoden überlegen.

Was die Fortpflanzung der Epileptiker anbelangt, so kann gesagt werden, daß die Fruchtbarkeit nach unserem Material nicht so groß ist wie in erbgesunden Familien. Nach Echeveria kamen schon vor Jahrzehnten auf die Ehe eines Epileptikers nur

etwa 3,3 Kinder, von denen 1,4 frühzeitig starben. Somit würden nur 1,9 pro Ehe aufwachsen. Und da sehr viele andere überhaupt nicht zur Eheschließung kommen, ein Teil verblödet schon in früher Jugend, ist ihre gesamte Fortpflanzung vermutlich noch geringer (Lenz).

Literaturverzeichnis.

Bonhoeffer, K.: „Zur Epilepsiediagnose im Sterilisationsverfahren.“ (Med. Welt 1935, S. 1659.)

Bumke, Oswald: Lehrbuch der Geisteskrankheiten. II. Aufl. Bergmann. München.

— Lehrbuch der Geisteskrankheiten. IV. Aufl. Bergmann. München.

Binswanger, O.: Die Epilepsie. „Spezielle Pathol. u. Therapie.“ XII. Bd. Hölder, Wien-Leipzig.

Bauer-Fischer-Lenz: Grundriß der menschlichen Erblichkeitslehre und Rassenhygiene. 2. Aufl. Bd. 1 u. 2. Bergmann-München.

Ewald, G.: „Nochmals die Epilepsie im Sterilisationsverfahren.“ (Med. Klinik 1936, S. 1131.)

Gowers, R. W.: Epilepsie. II. Aufl. Deuticke, Leipzig-Wien.

Krause: Klinische Diagnostik. II. Aufl. Fischer, Jena.

Muskens, L. J. J.: Epilepsie. J. Springer, Berlin.

v. Verschuer: Erbpathologie. I. u. II. Aufl. Steinkopff, Dresden und Leipzig.

Zappert: Die Krämpfe im Kindesalter. J. Springer, Berlin-Wien.

Lebenslauf.

Ich, Gerhard Müller bin am 23. Juli 1914 in Halle/Saale als Sohn des Kaufmannes Paul Müller und seiner Ehefrau Magdalene, geb. Müller, geboren.

In Bleicherode besuchte ich die Mittelschule und von Obersekunda ab das Reformrealgymnasium zu Sondershausen, wo ich im Frühjahr 1932 das Abitur bestand. Vom Sommer-Semester 1932 ab studierte ich Medizin an den Universitäten Halle/S., Heidelberg, Jena, München und Göttingen. Im Sommer-Semester 1934 legte ich in Jena das Vorexamen ab. Am 10. Dezember 1937 bestand ich das medizinische Staatsexamen an der „Georgia-Augusta", am 17. Dezember die mündliche Doktorprüfung daselbst.